CXL TE acelerado con Iontophoresis en KC
Resultados preliminares

Maite Iradier
José Manuel Benitez del Castillo
Hospital Clínico San Carlos
Madrid

Sesión CXL en AAO 2014 Sub Refractiva

LASIK xtra (Ambrosio, Thompson))
CXL PiXL (Dupps)
Protocolo Atenas (Kanellopoulus)
Protocolo Azteca (Graue)
CXL Guiado topograficamente (Dupps)
CXL pediátrico (Hafezi)

CXL TE con iontoforesis (Vinciguerra)

CXL IONTOFORESIS

QUERATOCONO

Irregularidad de la superficie corneal

Alteración de la biomecánica corneal

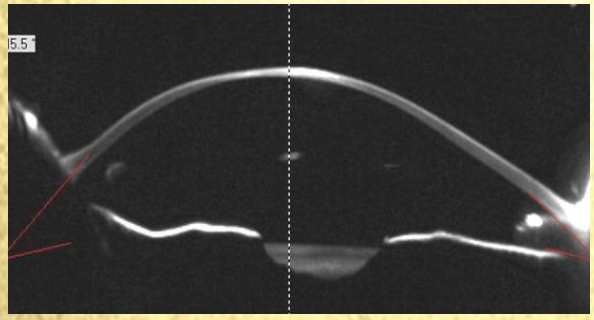

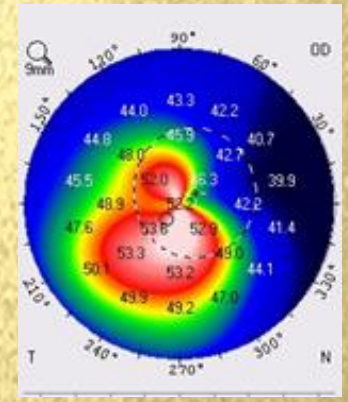

CXL

Refuerza la cornea

Riboflavina + UVA
Induce la formación de nuevas uniones de colágeno

CXL estabiliza la biomecánica corneal

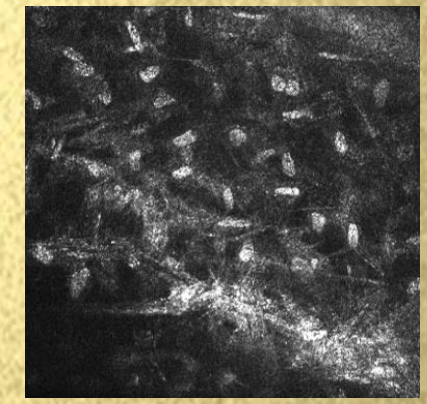

Seiler Ex Eye Res1998
Seiler Ophthalmol 2003
Wollensak Cornea 2004
Kohlhaass JCRS 2006
Caporossi, Mazzota et al AJO 2010 (Siena Study)
Vinciguerra Ophthalmol 2013

Protocolo Dresden
Tecnicas Epi-off

Estudios a largo plazo demuestran su eficacia
(fortalecimiento y aplanamiento corneal)

Complicationes secundarias a reepitelización

Dolor postoperatorio intenso

Linea demarcación 250-320 µ

Kolhaass JCRS 2006
Kymionis Ophthalmol 2009
Colin JCRS 2011(Estudio Mullt Francés)

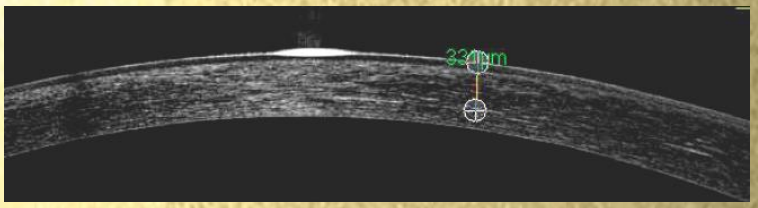

Técnicas Epi-on (TE)

No complicaciones secundarias a reepitelización
Menor dolor postoperatorio

Linea de demarcación TE CXL 120-150 µ

Filipello JCRS 2012

ORA: Fortaleza biomecánica de la cornea en estroma anterior 150 µ

Marshall JRS 2008

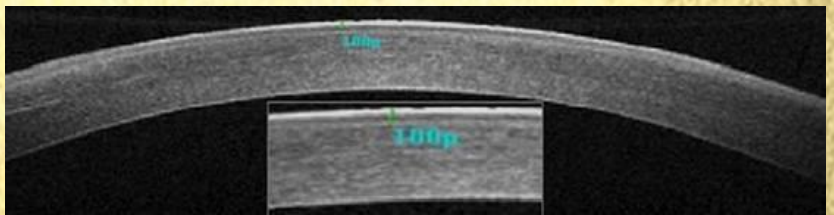

Técnicas Epi-on

CXL TE menos efectivo que Epi-off

Caporossi JCRS 2013

Iontoforesis aumenta concentración riboflavina (RF)

Mastropaqua AJO 2014

Concentración mínima RF 15 µg/g

Baiochi JCRS 2009

Concentración RF en ionto 15 µg/g

Mastropaqua AJO 2014

Técnica ideal de CXL

Acelerado: Menor tiempo de exposición
Menor riesgo de daño endotelial

Epi-on (TE) : Menor dolor postop
Menor % complicaciones
Actúa en 150 µ estroma anterior
(se pueden tratar corneas finas)

Iontoforesis: Aumenta la penetración de RF

CXL IONTOFORESIS

Estudio

Analisis comparativo de 24 eyes of 17 patients
Edad entre 19-39 años, 10 ♀, 7 ♂
KC primarios
1 año de seguimiento

CXL Epi-on con Iontoforesis con Ricrolin +(5')
CXL acelerado VEGA (SOOFT, Italia) 10mW/ 9'

CXL IONTOFORESIS

Estudio

AV CC
Estudio topográfico y aberrometría (Sirius)
Microscopía Confocal
Biomicroscopía especular



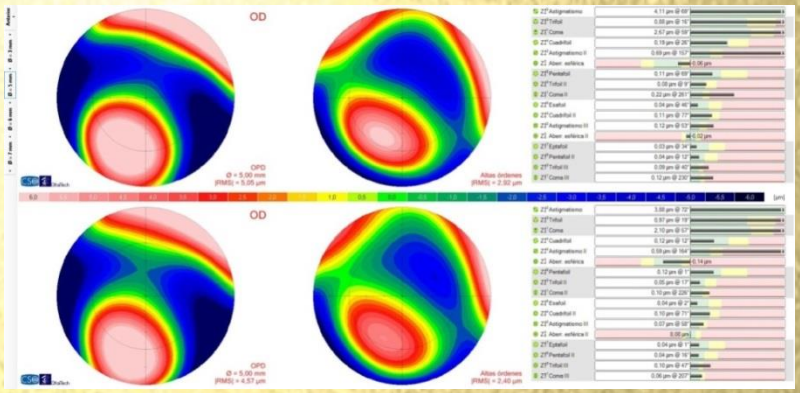

CXL IONTOFORESIS

VER VIDEO

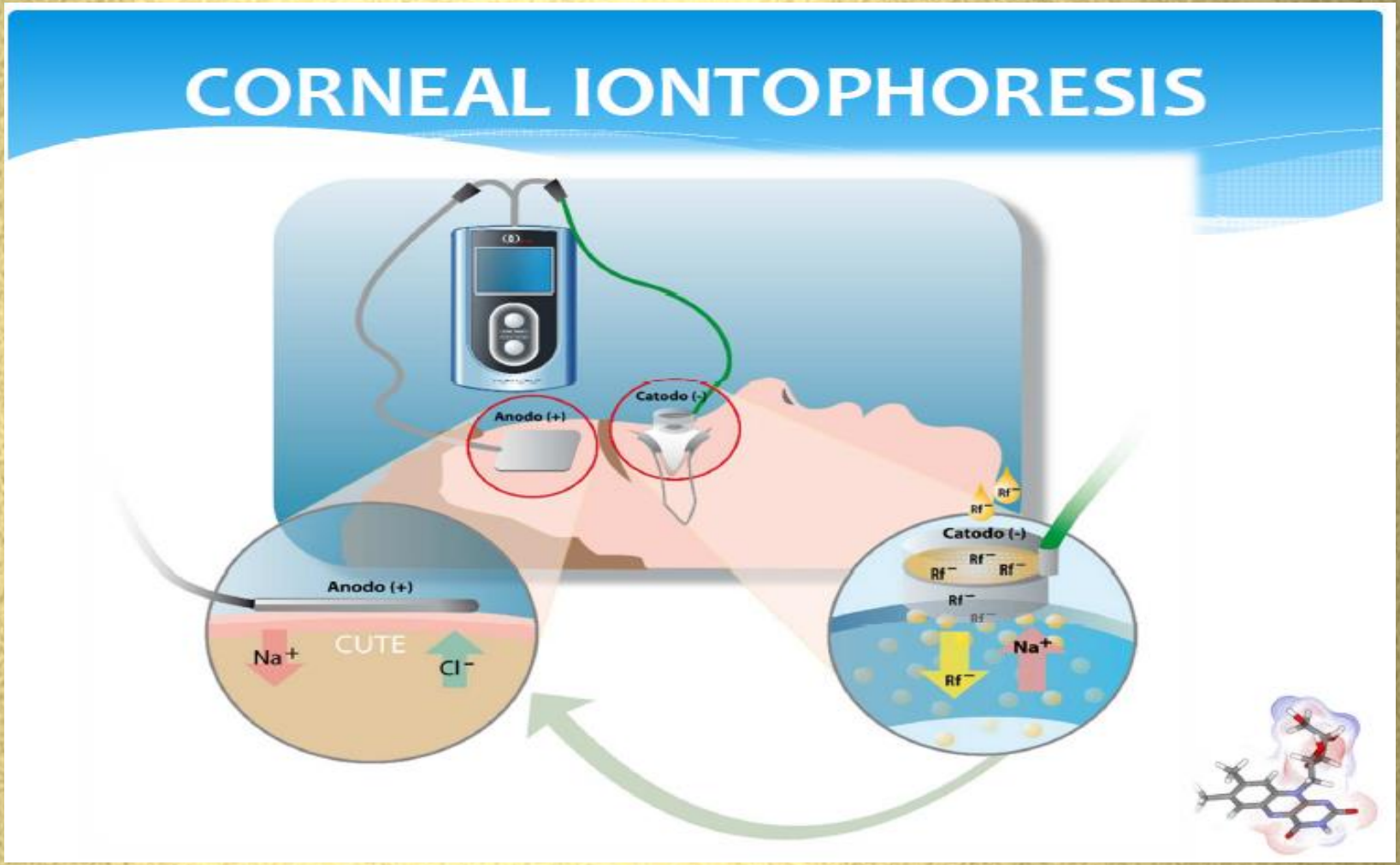

CXL TE con Iontoforesis Microscopia Confocal

HRT II (Rostock unit)

Queratocitos activados en estroma anterior
Presencia de plexos nerviosos sub-basales
No daño endotelial

Prof .Benitez del Castillo

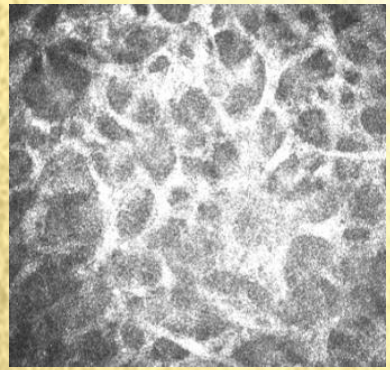

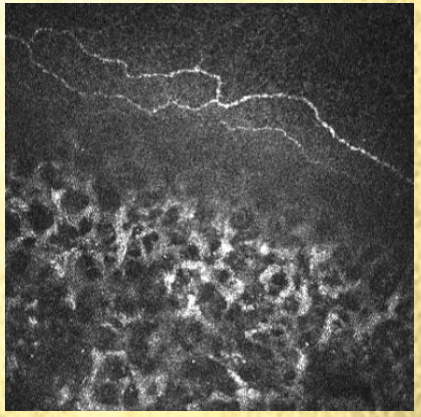

RESULTADOS

- Aumento significativo de AVCC (disminución –0.12 logMAR)
- Mejoría significativa de calidad óptica (reducción HOAS en ZO 5 mm – 0.52 µm)
- Dolor postop de 24 h (QPS)
- No complicationes (No haze, no infiltrados corneales, no daño endotelial)
- Queratocitos activados en BME en todos los casos (efectividad de la técnica)

CONCLUSIONES

- Mejoría significativa de AV
- Reducción significativa de HOAS
- No complicationes secundarias a reepitelización
- Menos molestias postop que CXL Epi-off
- Menor tiempo de cirugía
- Estudios a largo plazo podrán confirmar eficacia

MUCHAS GRACIAS

Maite Iradier
José Manuel Benitez del Castillo
Hospital Clínico San Carlos
Madrid