



OftalTech



SCHWIND
eye-tech-solutions

PresbyMAX® Estudio Multicéntrico: Resultados a los 3 meses Informe de Casos

D. Holland, M. Pölzl, D. Hepper, D. Uthoff
Eye Hospital Bellevue, Kiel, Alemania

12 Reunión de Usuarios Internacional de SCHWIND
29 – 30 de Enero de 2010, Muscat, Oman



AUGENKLINIK BELLEVUE
Multi-Operated Center Uthoff

QNB
Qualitätsnetz Bellevue



EJEMPLO DE MIOPÍA

- Hombre, 51 años
- D: -2,25 -0,75 89
- I: -2,25 -0,50 70
- Adición de cerca: +2,0 D
- UCDVA: logMAR 1,0 D/I
- DCNVA: logRAD 0,4 D/I
- UCNVA: logRAD 0,0 D/I

- D: -0,25 -0,25 25
- I: 0,00 -0,25 70
- Adición de cerca: +2,0 D
- UCDVA: logMAR:
D: 0,0; I: 0,1
- DCNVA: logRAD 0,3 D/I
- UCNVA: logRAD **0,3 D/I**
- UCVA Intermedia
subjetiva muy buena
- **Falta de sensibilidad al contraste**



Ejemplo de caso: Miopía

Perfiles Topográficos Corneales: Preop vs. Postop [6 mm]

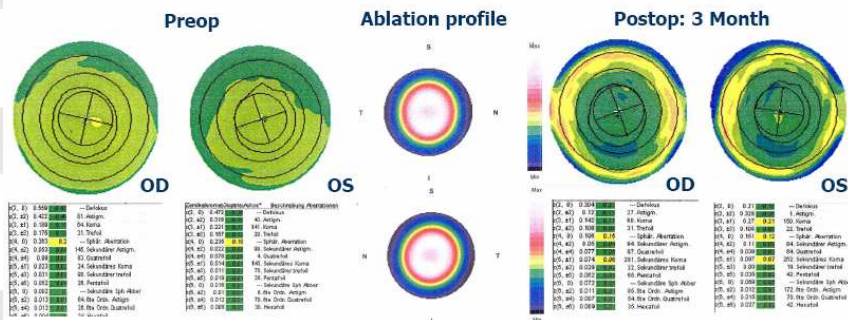


Fig.: Perfiles topográficos corneales preoperatorio y a 3 meses postoperatorio de ambos ojos, de un paciente sometido a PresbyMAX® para miopía



EJEMPLO DE EMETROPÍA

- Mujer, 47 años
- D: +0,50 -0,25 59
- I: +0,50 -0,25 115
- Adición de cerca: +1,75 D
- UCDVA: logRAD 0,0 D/I
- UCNVA: logMAR 0,5 D/I

- D: 0,0 -0,25 20
- I: 0,75 -0,75 120
- UCDVA: logRAD: D: -0,1; I:0,0

- UCNVA: logMAR **0,3**
- Vida diaria sin gafas, disminuyó la visión escotópica



Ejemplo de caso: Emotropía

Perfiles Topográficos Corneales: Preop vs. Postop [6 mm]

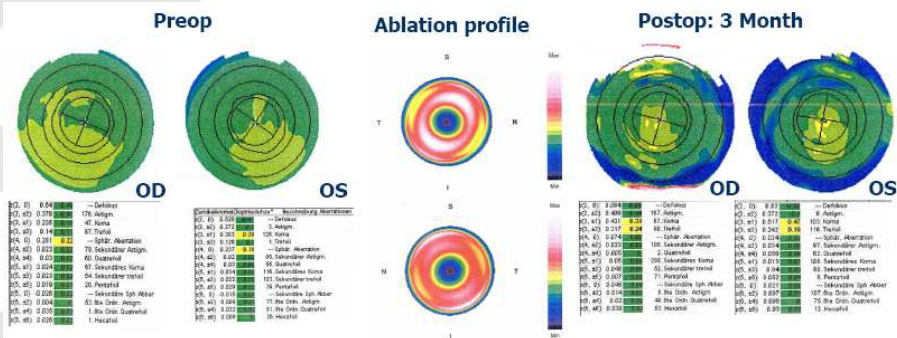


Fig.: Perfiles topográficos corneales preoperatorio y a 3 meses postoperatorio de ambos ojos, de un paciente sometido a PresbyMAX® para emetropía



GRACIAS POR SU
ATENCIÓN

mmorros@oftaltech.com

www.oftaltech.com

