IRIDEX

Elegantly simple solutions™

Fovea friendly™ MicroPulse® Laser Therapy

OftalTech

MicroPulse

Rubèn Tornos Laguna
rtornos@oftaltech.com
www.oftaltech.com

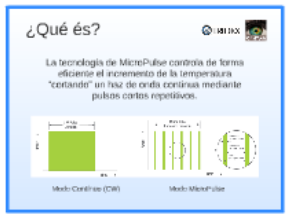



RETINA

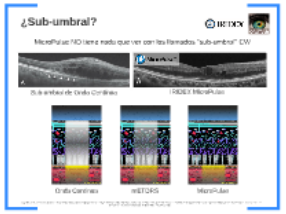

GLAUCOMA

Prezi

IRIDEX

Elegantly simple solutions™

Fovea-friendly™ MicroPulse® Laser Therapy

MicroPulse

Rubèn Tornos Laguna

rtornos@oftaltech.com

www.oftaltech.com

Prezi

¿Qué és?

La tecnología de MicroPulse controla de forma eficiente el incremento de la temperatura “cortando” un haz de onda continua mediante pulsos cortos repetitivos.

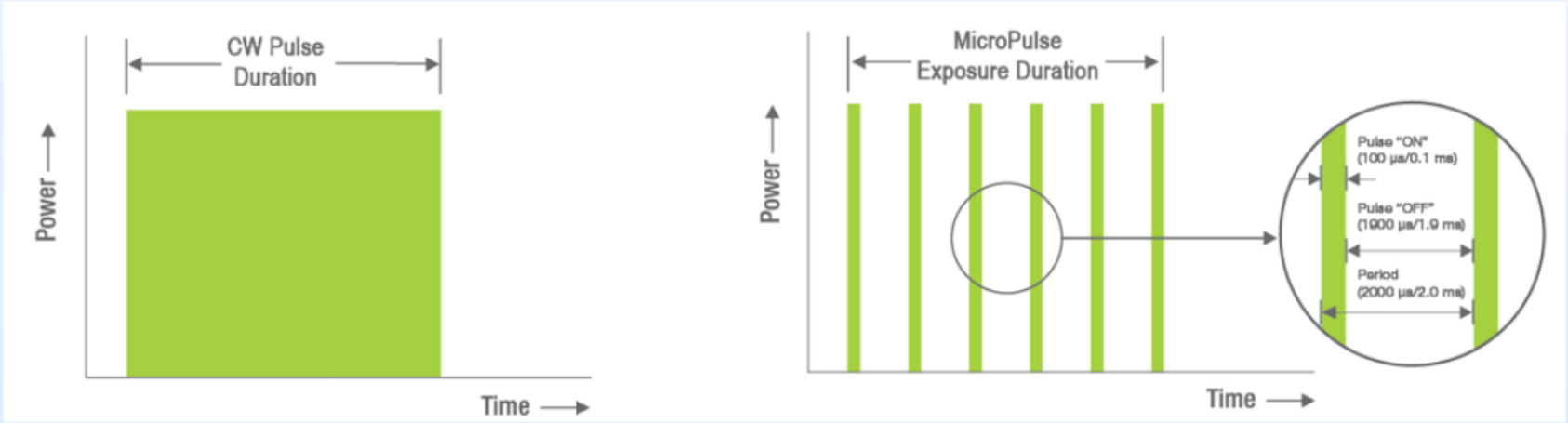

Modo Contínuo (CW)

Modo MicroPulse

¿Qué busca?

Los pulsos cortos y repetitivos permiten que el tejido se enfríe entre pulsos reduciéndose el aumento de temperatura.

DC 100%



DC 15%

DC 5%

¿Cómo actúa?

El tratamiento láser con MicroPulse produce una respuesta de estres e induce factores biológicos intracelulares beneficiosos que son primariamente anti-angiogenicos y restauradores, sin daño en los tejidos como se observa en CW.

CW Visible Convencional

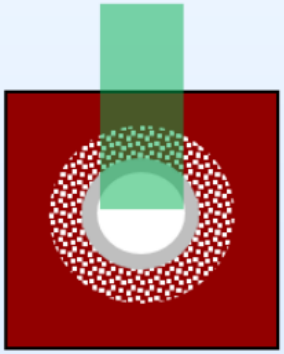

Micropulse Tissue Sparing

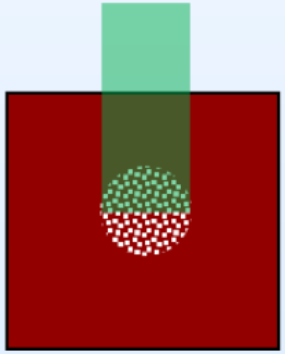

PEDF *TSP1* *SDF1* *ß-actin*

Ogata N, Tombran-Tink J, Jo N, Mrazek D, Matsumura M: Upregulation of Pigment Epithelium-Derived Factor after Laser Photocoagulation. Am J Ophthalmol 2001;132(3):427-9.
Binz N, Graham CE, Simpson K, Lai YK, Shen WY, Lai CM, Spead TP, Rakoczy PE: Long-Term Effect of Therapeutic Laser Photocoagulation on Gene Expression in the Eye. FASEB J 2006;20(2):383-5.
Yu AK, Merrill KD, Truong SN, Forward KM, Morse LS, Telander DG: The Comparative Histologic Effects of Subthreshold 532- and 810-Nm Diode Micropulse Laser on the Retina. Investigative Ophthalmology & Visual Science 2013;54(3):2216-2224.

¿Cómo aplicarlo?

La exposición de Baja Intensidad del MicroPulse evita el daño térmico a la retina. En consecuencia, se necesita una cobertura de Alta Densidad (confluente) de la retina afectada (dañada) para maximizar la efectividad clínica de la Terapia Laser con MicroPulse

Láser de Onda Contínua - CW

Láser MicroPulse



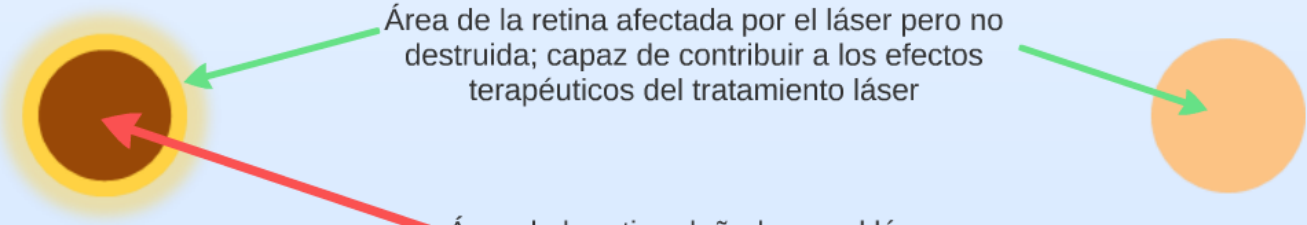

1. Luttrull, et al. BJO 2005; 2. Luttrull, et al. OSLI 2006; 3. Luttrull, et al. Eye 2008; 4. Vujosevic, et al. Retina 2010; 5. Ohkoshi, et al. AJO 2010; 6. Lavinsky, et al. IOVS 2011; 7. Luttrull, et al. Retina 2012; 8. Luttrull J, et al. Curr Diabetes Rev, 2012

¿Cómo aplicarlo?

Patrones Láser Confluentes y de Alta Densidad para los Protocolos de MicroPulse™

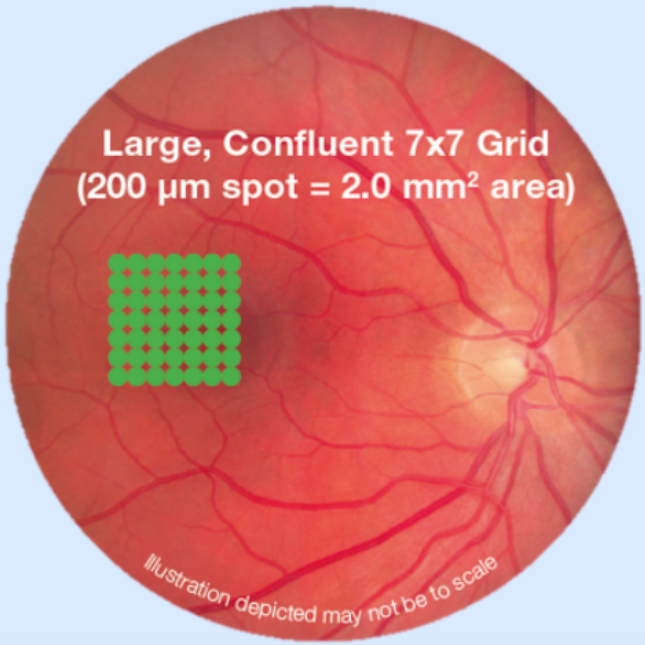

El Sitema TxCell™ permite generar varios tipos de patrón para su aplicación confluente con cualquier lámpara de hendidura

1. Luttrull JK, Sramek C, Palanker D, Spink CJ, Musch DC. Retina 2012;32(2):375-86
2. Lavinsky D, Cardillo JA, Melo LA, Jr., Dare A, Farah ME, Belfort R Jr. Invest Ophthalmol Vis Sci 2011; 52 (7): 4314-23

IRIDEX

Elegantly simple solutions™

Fovea-friendly™ MicroPulse® Laser Therapy

OftalTech

MicroPulse

Rubèn Tornos Laguna
rtornos@oftaltech.com
www.oftaltech.com

¿Qué és?

La tecnología de MicroPulse controla de forma eficiente el incremento de la temperatura "cortando" un haz de onda continua mediante pulsos cortos repetitivos.



Modo Continuo (CW) Modo MicroPulse

¿Qué busca?

Los pulsos cortos y repetitivos permiten que el tejido se enfríe entre pulsos reduciéndose el aumento de temperatura.

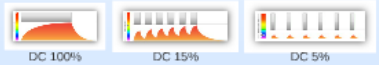

DC 100% DC 15% DC 5%

¿Cómo actúa?

El tratamiento láser con MicroPulse produce una respuesta de estres e induce factores biológicos intracelulares beneficiosos que son primariamente anti-angiogenicos y restauradores, sin daño en los tejidos como se observa en CW.

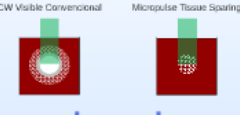

PEDF *TSP1* *SDF1* *ß-actin*

¿Cómo aplicarlo?

La exposición de Baja Intensidad del MicroPulse evita el daño térmico a la retina. En consecuencia, se necesita una cobertura de Alta Densidad (confluente) de la retina afectada (dañada) para maximizar la efectividad clínica de la Terapia Laser con MicroPulse

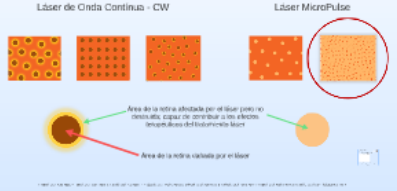

¿Sub-umbral?

MicroPulse NO tiene nada que ver con los llamados "sub-umbral" CW

Eficacia y Seguridad

Fovea-friendly™ MicroPulse® Laser Therapy

¿Sub-umbral?

MicroPulse NO tiene nada que ver con los llamados "sub-umbral" CW

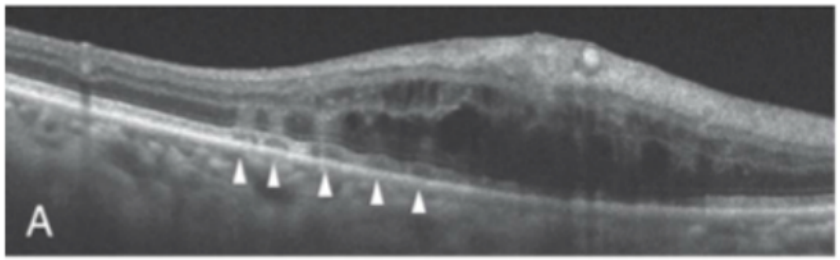

Sub-umbral de Onda Contínua

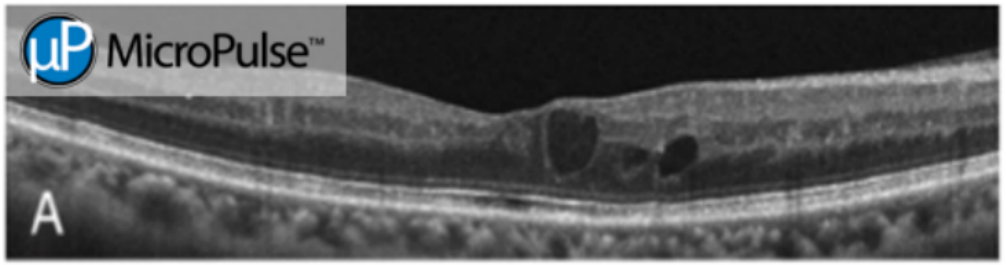

IRIDEX MicroPulse



Onda Continua

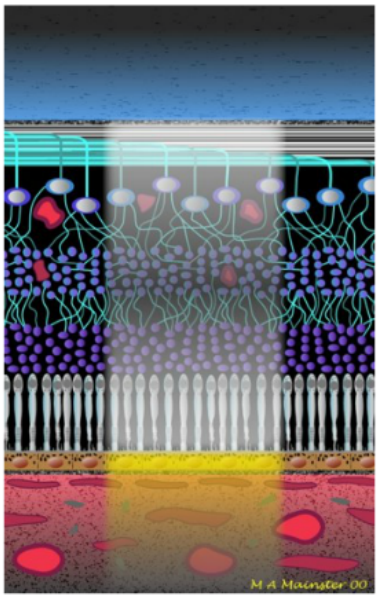

mETDRS



MicroPulse

Spectral-Domain Optical Coherence Tomography Imaging of Retinal Changes after Conventional Multicolor Laser, Subthreshold Micropulse Diode Laser, or Pattern Scanning Laser Therapy in Japanese with Macular Edema. Retina 2012;32(8):1592-160

Illustrations compliments of Martin A. Mainster, PhD., MD, FRCOphth

Eficacia y Seguridad

IRIDEX

OftalTech

Fovea-friendly™ MicroPulse® Laser Therapy

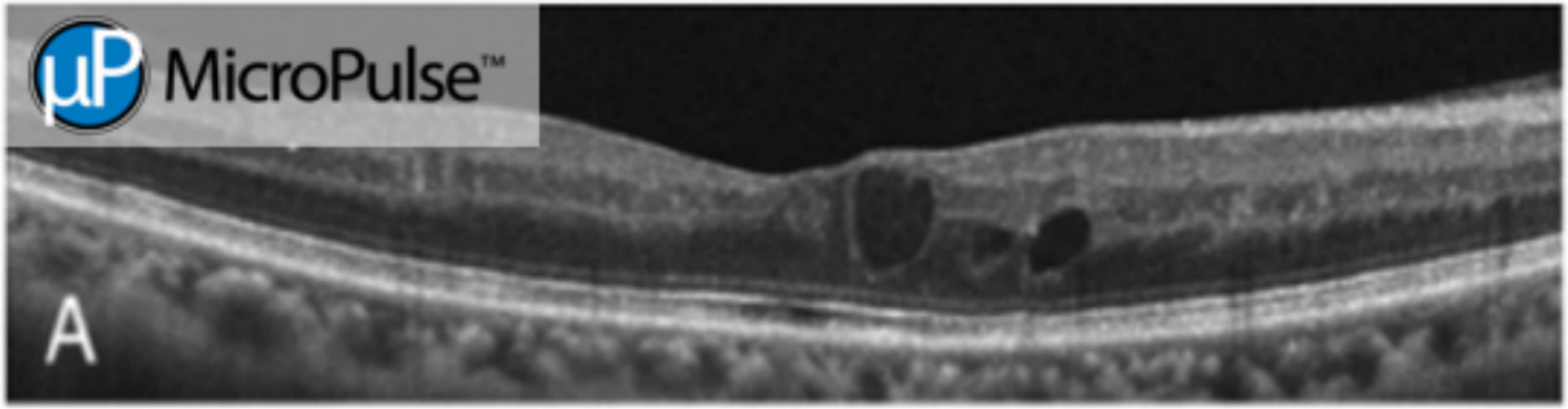

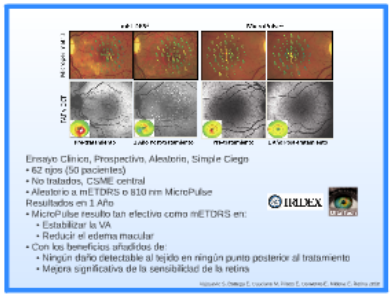

Ensayo Clínico, Prospectivo, Aleatorio, Simple Ciego
- 62 ojos (50 pacientes)
- No tratados, CSME central
- Aleatorio a mETDRS o 810 nm MicroPulse

Resultados en 1 Año
- MicroPulse resulto tan efectivo como mETDRS en:
  - Estabilizar la VA
  - Reducir el edema macular
- Con los beneficios añadidos de:
  - Ningún daño detectable al tejido en ningún punto posterior al tratamiento
  - Mejora significativa de la sensibilidad de la retina

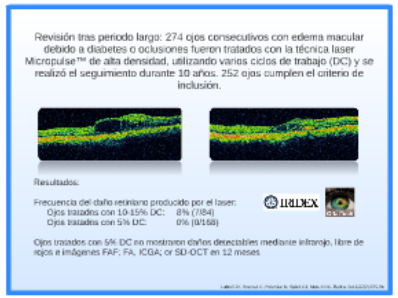

Revisión tras periodo largo: 274 ojos consecutivos con edema macular debido a diabetes o oclusiones fueron tratados con la técnica laser Micropulse™ de alta densidad, utilizando varios ciclos de trabajo (DC) y se realizó el seguimiento durante 10 años. 252 ojos cumplen el criterio de inclusión.

Resultados:

Frecuencia del daño retiniano producido por el laser:
Ojos tratados con 10-15% DC: 8% (7/84)
Ojos tratados con 5% DC: 0% (0/168)

Ojos tratados con 5% DC no mostraron daños detectables mediante infrarojo, libre de rojos e imágenes FAF; FA, ICGA; or SD-OCT en 12 meses

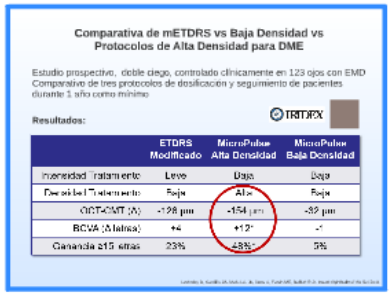

Comparativa de mETDRS vs Baja Densidad vs Protocolos de Alta Densidad para DME

Estudio prospectivo, doble ciego, controlado clínicamente en 123 ojos con EMD Comparativo de tres protocolos de dosificación y seguimiento de pacientes durante 1 año como mínimo

Resultados:

	ETDRS Modificado	MicroPulse Alta Densidad	MicroPulse Baja Densidad
Intensidad Tratamiento	Leve	Baja	Baja
Densidad Tratamiento	Baja	Alta	Baja
OCT-CMT (A)	-128 µm	-154 µm	-89 µm
BCVA (Letras)	+4	+12	-1
Ganancia ≥15 letras	23%	48%	5%

Prezi

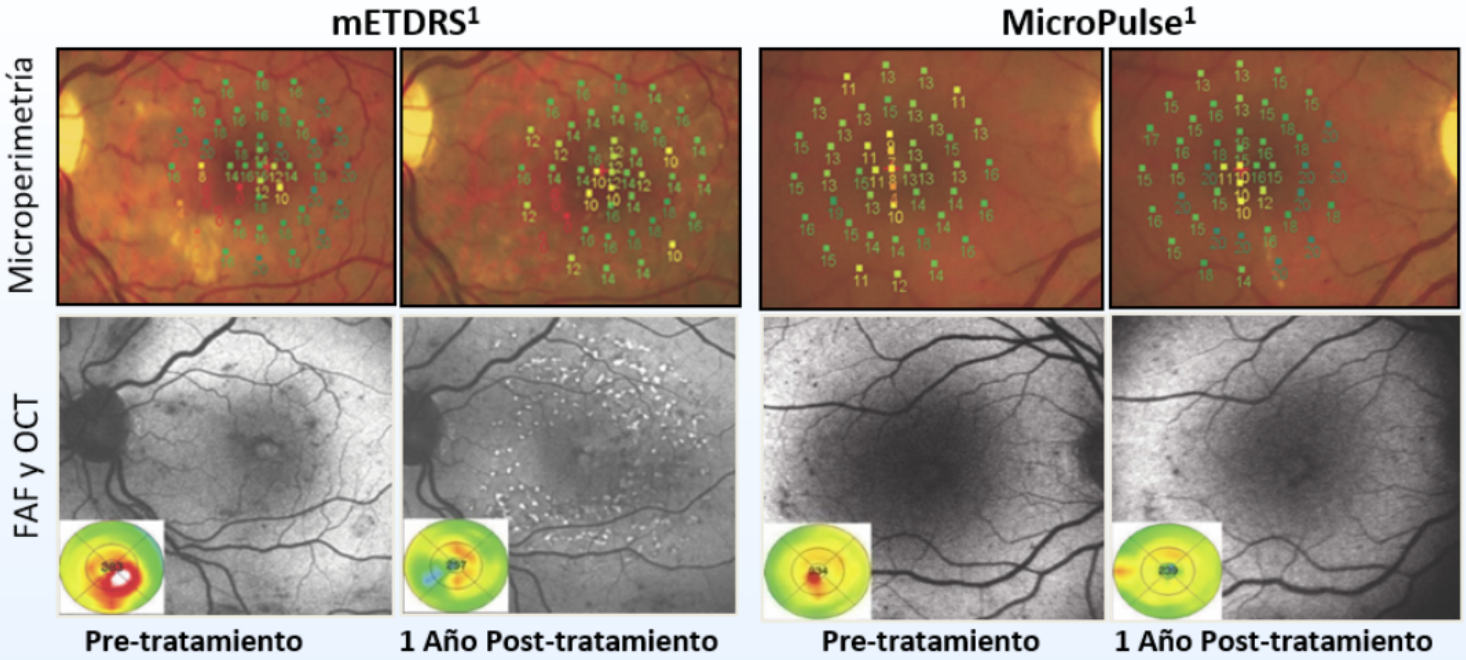

Ensayo Clinico, Prospectivo, Aleatorio, Simple Ciego

- 62 ojos (50 pacientes)
- No tratados, CSME central
- Aleatorio a mETDRS o 810 nm MicroPulse

Resultados en 1 Año

- MicroPulse resulto tan efectivo como mETDRS en:
  - Estabilizar la VA
  - Reducir el edema macular
- Con los beneficios añadidos de:
  - Ningún daño detectable al tejido en ningún punto posterior al tratamiento
  - Mejora significativa de la sensibilidad de la retina

IRIDEX

OftalTech

Vujosevic S, Bottega E, Casciano M, Pilotto E, Convento E, Midena E. Retina 2010

Prezi

Revisión tras periodo largo: 274 ojos consecutivos con edema macular debido a diabetes o oclusiones fueron tratados con la técnica laser Micropulse™ de alta densidad, utilizando varios ciclos de trabajo (DC) y se realizó el seguimiento durante 10 años. 252 ojos cumplen el criterio de inclusión.

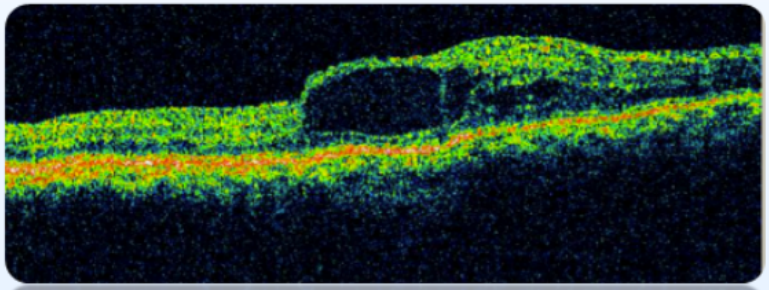

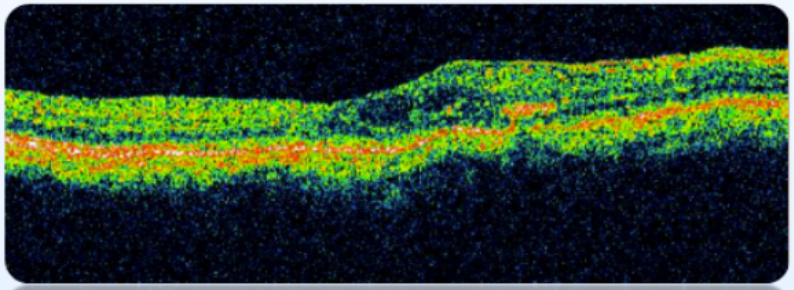

Resultados:

Frecuencia del daño retiniano producido por el laser:

Ojos tratados con 10-15% DC: 8% (7/84)

Ojos tratados con 5% DC: 0% (0/168)

Ojos tratados con 5% DC no mostraron daños detectables mediante infrarojo, libre de rojos e imágenes FAF; FA, ICGA; or SD-OCT en 12 meses

Prezi

Luttrull JK, Sramek C, Palanker D, Spink CJ, Musch DC. Retina 2012;32(2):375-86

Comparativa de mETDRS vs Baja Densidad vs Protocolos de Alta Densidad para DME

Estudio prospectivo, doble ciego, controlado clínicamente en 123 ojos con EMD
Comparativo de tres protocolos de dosificación y seguimiento de pacientes durante 1 año como mínimo

Resultados:

	ETDRS Modificado	MicroPulse Alta Densidad	MicroPulse Baja Densidad
Intensidad Tratamiento	Leve	Baja	Baja
Densidad Tratamiento	Baja	Alta	Baja
OCT-CMT (Δ)	-126 µm	-154 µm	-32 µm
BCVA (Δ letras)	+4	+12*	-1
Ganancia ≥15 letras	23%	48%*	5%

Lavinsky D, Cardillo JA, Melo LA, Jr., Dare A, Farah ME, Belfort R Jr. Invest Ophthalmol Vis Sci 2011

Prezi

RETINA

MicroPulse con TxCell para Retinopatía Serosa Central

Paciente: varón de 54 años con historial de RSC y desprendimiento neurosensorial persistente 10 meses tras presentación inicial.

Pre-MicroPulse AV 20/60 GMC 540 µm

1 m Post-MicroPulse AV 20/25 GMC 304 µm con resolución completa del fluido subretinal

Microcuts con TxCell inyectados 7 días después de tomar la certificación sobre todas las áreas con fugas activas, incluyendo la fovea.

IRIDEX OftalTech

Lea el informe del Dr. Gennady Landa:

https://drive.google.com/drive/u/0/folders/1BzTmmHCCGE1BB7BGdLyvdq_JQ2ZTTTT_C3PT.pdf

MicroPulse con TxCell para EMD

IRIDEX

Paciente: mujer de 79 años con diabetes mellitus insulino-dependiente y con historial de retinopatía diabética no proliferativa en AO.

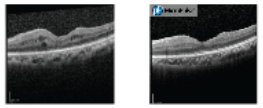

Pre-Micro Pulse: AV 20/60 GMC 340 µm

1 m Post-MicroPulse: AV 20/20 GMC 250 µm

Lea el caso del Dr. Johnny Tang:

https://drive.google.com/drive/u/0/folders/1BzTmmHCCGE1BB7BGdLyvdq_JQ2ZTTTT_C3PT.pdf

Edema Macular Diabético (EMD) Resistente a Avastin y Ozurdex

IRIDEX OftalTech

Paciente: hombre de 63 años con un EMD refractario muy agresivo que no responde a anti-VEGF o esteroides



Pre-MicroPulse™: VA 20/200, CRT 436 µm

3 Meses Post-MicroPulse: VA 20/60, CRT 210 µm

Lea el caso del Dr. Aaron Appah:

https://drive.google.com/drive/u/0/folders/1BzTmmHCCGE1BB7BGdLyvdq_JQ2ZTTTT_C3PT.pdf

Edema Macular asociado a OVCR

IRIDEX

Paciente: Hombre de 64 años con antecedentes de hipertensión sistémica

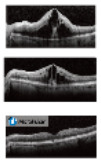

Presentaremos VA 20/150, CRT 575 µm. Exámen clínico muestra un edema macular cardiale prominente.

6 semanas posteriores al 3er tratamiento con anti-VEGF. Pre-MicroPulse: VA 20/70-2, CRT 564 µm. Se nota un edema macular resurgente.

Aproximadamente 5 meses posteriores al MicroPulse: VA 20/40+2, CRT 261 µm. En el exámen clínico no se observa edema macular.

Lea el Caso del Dr. Patrick Copley:

https://drive.google.com/drive/u/0/folders/1BzTmmHCCGE1BB7BGdLyvdq_JQ2ZTTTT_C3PT.pdf

¿Cómo trataría a estos pacientes con buena AV?

Todos los pacientes tienen AV de 20/20 a 20/40

IRIDEX

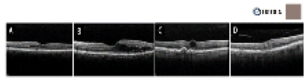

A: Quistes intraretinales sin engrosamiento retinal

B: Engrosamiento intraretinal con engrosamiento mínimo central

C: Quiste foveal central aislado

D: Engrosamiento muscular difuso indepondiente de la fovea

Micropulso transfoveal para pacientes con buena visión

SAFETY OF TRANSFOVEAL SUBTHRESHOLD DIODE MICROPULSE LASER FOR FOVEA-SPARING DIABETIC MACULAR EDEMA IN EYES WITH GOOD VISUAL ACUITY

IRIDEX

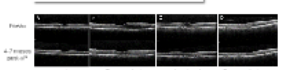

Pre-Rx

4-7 meses post-Rx

A: Quistes intraretinales sin engrosamiento retinal

B: Engrosamiento intraretinal con engrosamiento mínimo central

C: Quiste foveal central aislado

D: Engrosamiento muscular difuso indepondiente de la fovea.

IRIDEX OftalTech

Tecnología de MicroPulse™ dis
Sistemas Láser Multi-funci

IRIDEX

IQ 577™

Terapia Láser Fovea-friendly™ MicroPulse* para pa
Trabeculoplastia Láser de MicroPulse reproducible
del glaucoma
Fotocoagulación convencional (CW)
Sistema de Barrido de Patrones TxCell™: Patrones
disparos para fotocoagulación eficiente de la Retina
Autorización FDA y CE para ambas terapias láser,

Prezi

MicroPulse con TxCell para Retinopatía Serosa Central

Paciente: varón de 54 años con historial de RSC y desprendimiento neurosensorial persistente 10 meses tras presentación inicial.

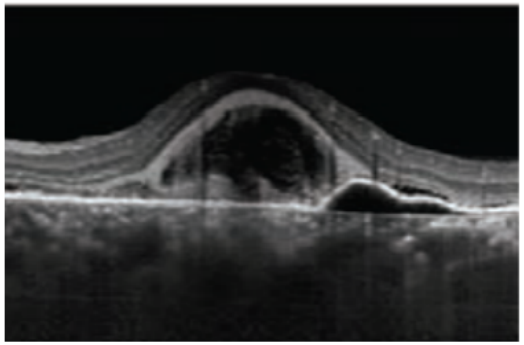

Pre-MicroPulse: AV 20/200
GMC 640 µm

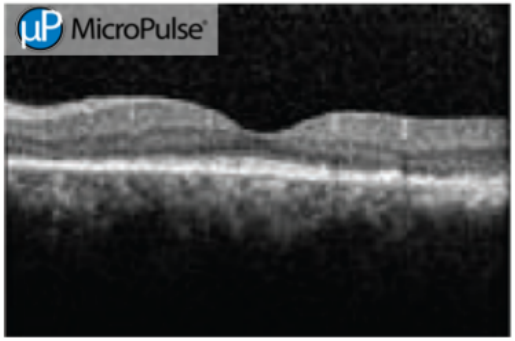

4 m Post-MicroPulse: AV 20/25
GMC 204 µm con resolución completa del fluido subretinal

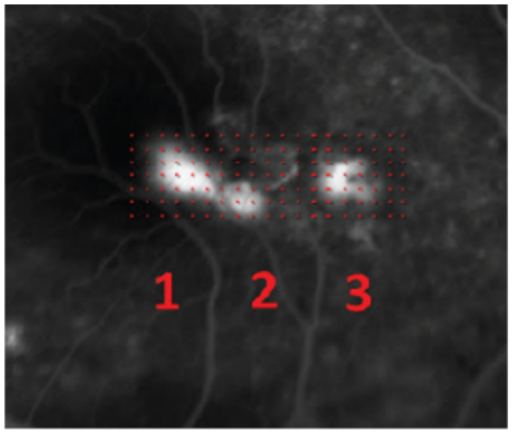

Micropulso con TxCell: tres rejillas 7x7 situadas de forma confluente sobre todas las areas con fuga o fluido, incluyendo la fóvea.

IRIDEX

OftalTech

Lea el informe del Dr. Gennady Landa:

https://iridexsupport.zendesk.com/hc/en-us/article_attachments/201209294/Landa_IQ577_CSR.pdf

Prezi

MicroPulse con TxCell para EMD

Paciente: mujer de 79 años con diabetes mellitus insulino-dependiente y con historial de retinopatía diabética no proliferativa en AO.

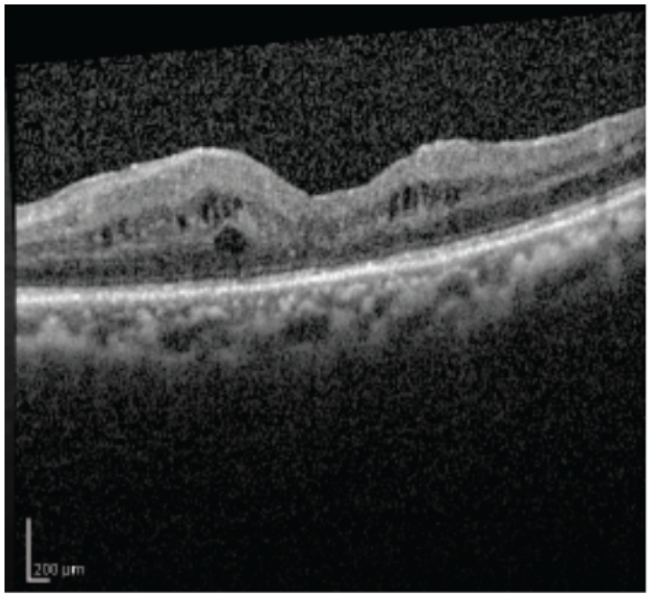

Pre-MicroPulse: AV 20/60
GMC 340 µm

1 m Post-MicroPulse: AV 20/40
GMC 280 µm

Lea el caso del Dr. Johnny Tang:

https://iridexsupport.zendesk.com/hc/en-us/article_attachments/200817694/Tang_577TxCell_DME.pdf

Edema Macular Diabético (EMD) Resistente a Avastin y Ozurdex

Paciente: hombre de 63 años con un EMD refractario muy agresivo que no responde a anti-VEGF o esteroides

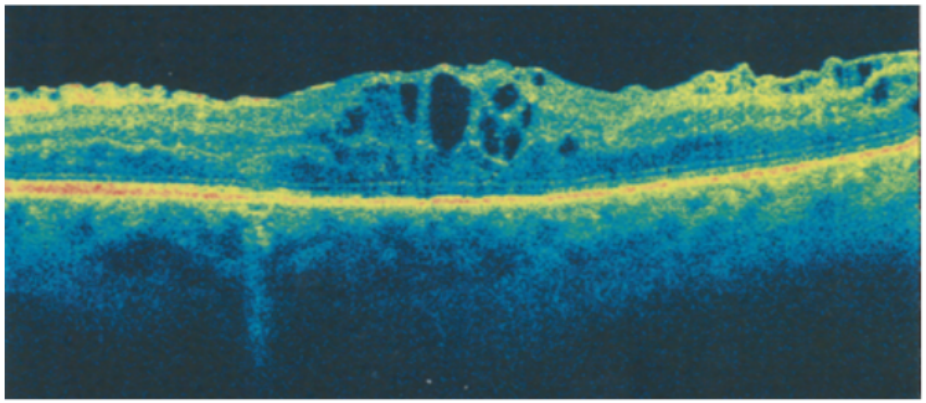

Pre-MicroPulse™: VA 20/200, CRT 438 µm

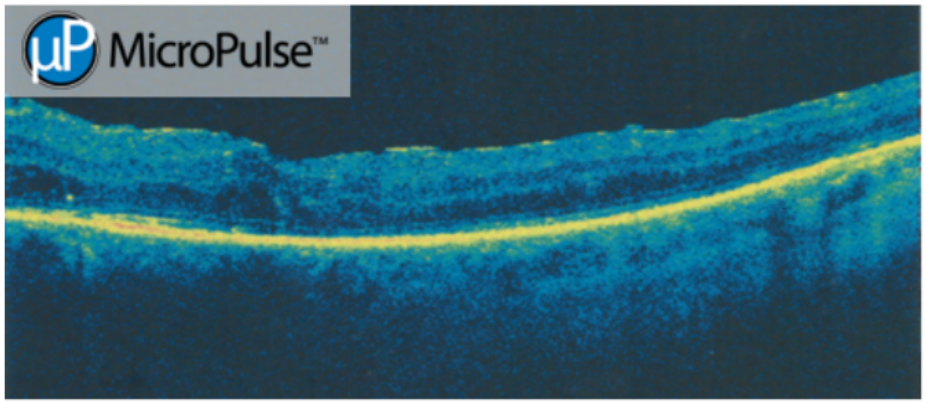

3 Meses Post-MicroPulse: VA 20/60, CRT 270 µm

Lea el caso del Dr. Aaron Appiah:

https://iridexsupport.zendesk.com/hc/en-us/article_attachments/200669390/Appiah-532-MPLT-Retinal-Physician-2013.pdf

Edema Macular asociado a OVCR

Paciente: Hombre de 64 años con antecedentes de hipertensión sistémica

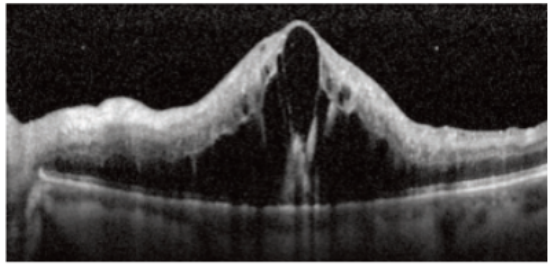

Pretratamiento: VA 20/150, CRT 870 µm. Exámen clínico revela un edema macular cistoide prominente.

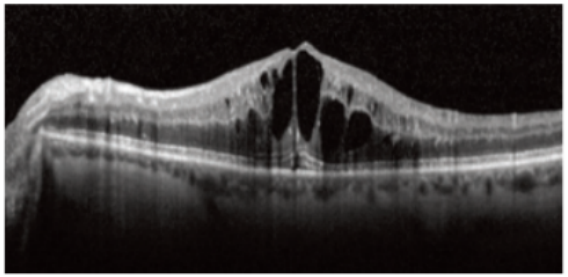

6 semanas posteriores al 3er tratamiento con anti-VEGF. Pre-MicroPulse: VA 20/70-2, CRT 584 µm. Se nota un edema macular recurrente.

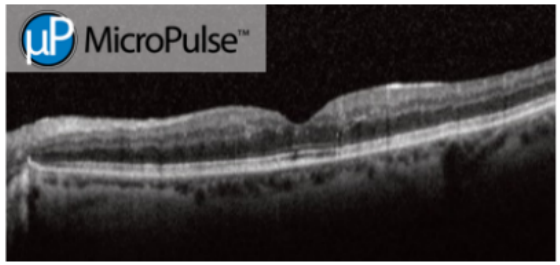

Aproximadamante 5 meses posteriores al MicroPulse: VA 20/40+2, CRT 261 µm. En el exámen clínico no se observa edema macular.

Lea el Caso del Dr. Patrick Caskey

https://iridexsupport.zendesk.com/hc/en-us/article_attachments/200669560/Caskey-577-MicroPulse-CRVO-RP-2013.pdf

¿Cómo trataría a estos pacientes con buena AV?

Todos los pacientes tienen AV de 20/20 a 20/40

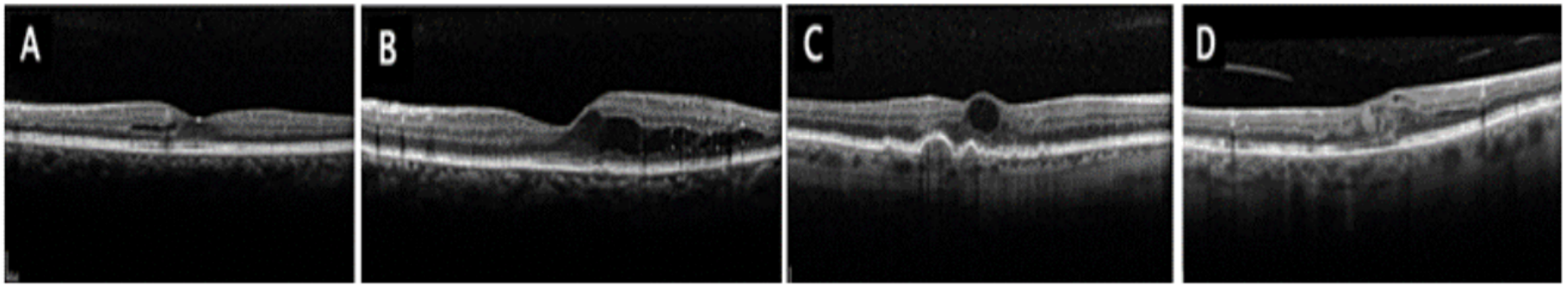

Quistes intrafoveales sin engrosamiento retinal

Engrosamiento intrafoveal con engrosamiento mínimo central

Quiste foveal central aislado

Engrosamiento macular difuso incluyendo la fóvea

Prezi

Micropulso transfoveal para pacientes con buena visión

SAFETY OF TRANSFOVEAL SUBTHRESHOLD DIODE MICROPULSE LASER FOR FOVEA-INVOLVING DIABETIC MACULAR EDEMA IN EYES WITH GOOD VISUAL ACUITY

JEFFREY K. LUTTRULL, MD,* STEPHEN H. SINCLAIR, MD†

OftalTech

IRIDEX

Previo

4-7 meses post-uP

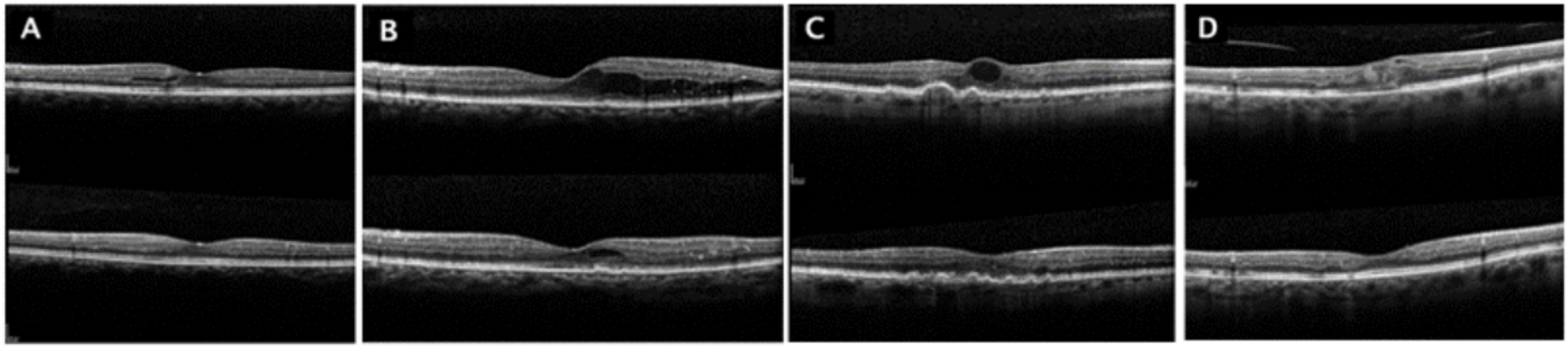

Quistes intrafoveales sin engrosamiento retinal

Engrosamiento intrafoveal con engrosamiento mínimo central

Quiste foveal central aislado

Engrosamiento macular difuso incluyendo la fóvea

Prezi

GLAUCOMA

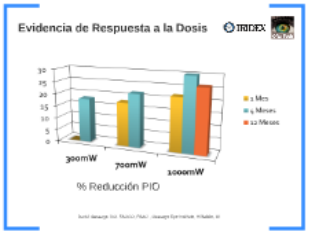

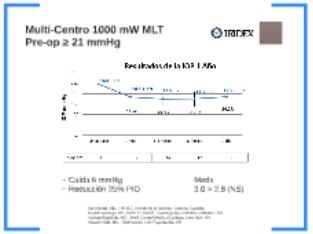



IRIDEX

OftalTech

Trabeculoplastia Láser con MicroPulse™ (MLT) para el tratamiento del Glaucoma

IRIDEX

OftalTech

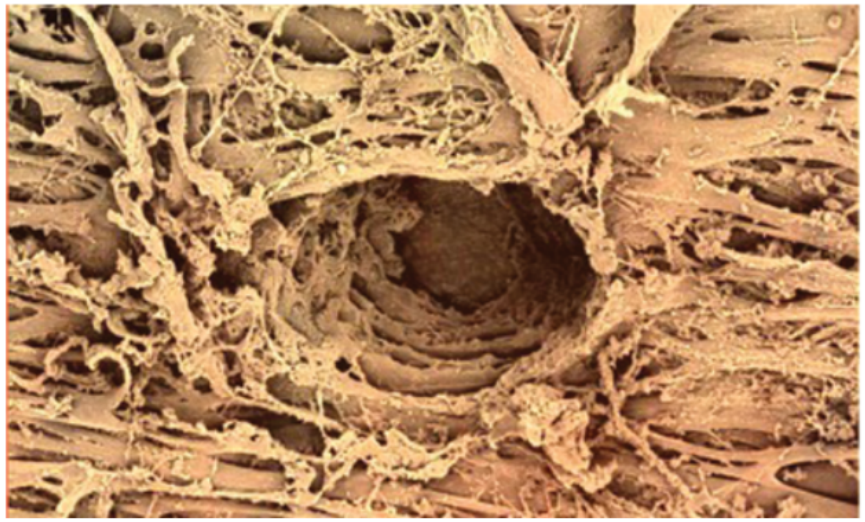

Malla Trabecular posterior a la ALT
La exposición al láser de onda continua (CW) puede causar altos incrementos de temperatura resultando dañinos para el tejido.

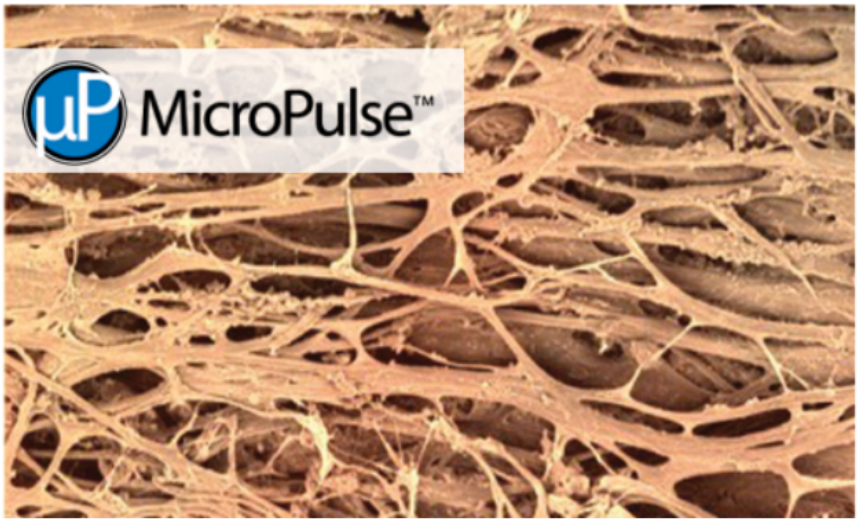

Malla Trabecular posterior a la MLT
La Malla Trabecular permanece intacta sin signos de daño en el tejido, pero con efectividad similar a la ALT & SLT

Fudemberg SJ, Myers JS, Katz LJ, et al: Trabecular Meshwork Tissue Examination with Scanning Electron Microscopy: A Comparison of MicroPulse Diode Laser (MLT), Selective Laser (SLT), and Argon Laser (ALT) Trabeculoplasty in Human Cadaver Tissue. Invest. Ophthalmol. Vis. Sci. 2008;49(5):1236-.

Prezi

Evidencia de Respuesta a la Dosis

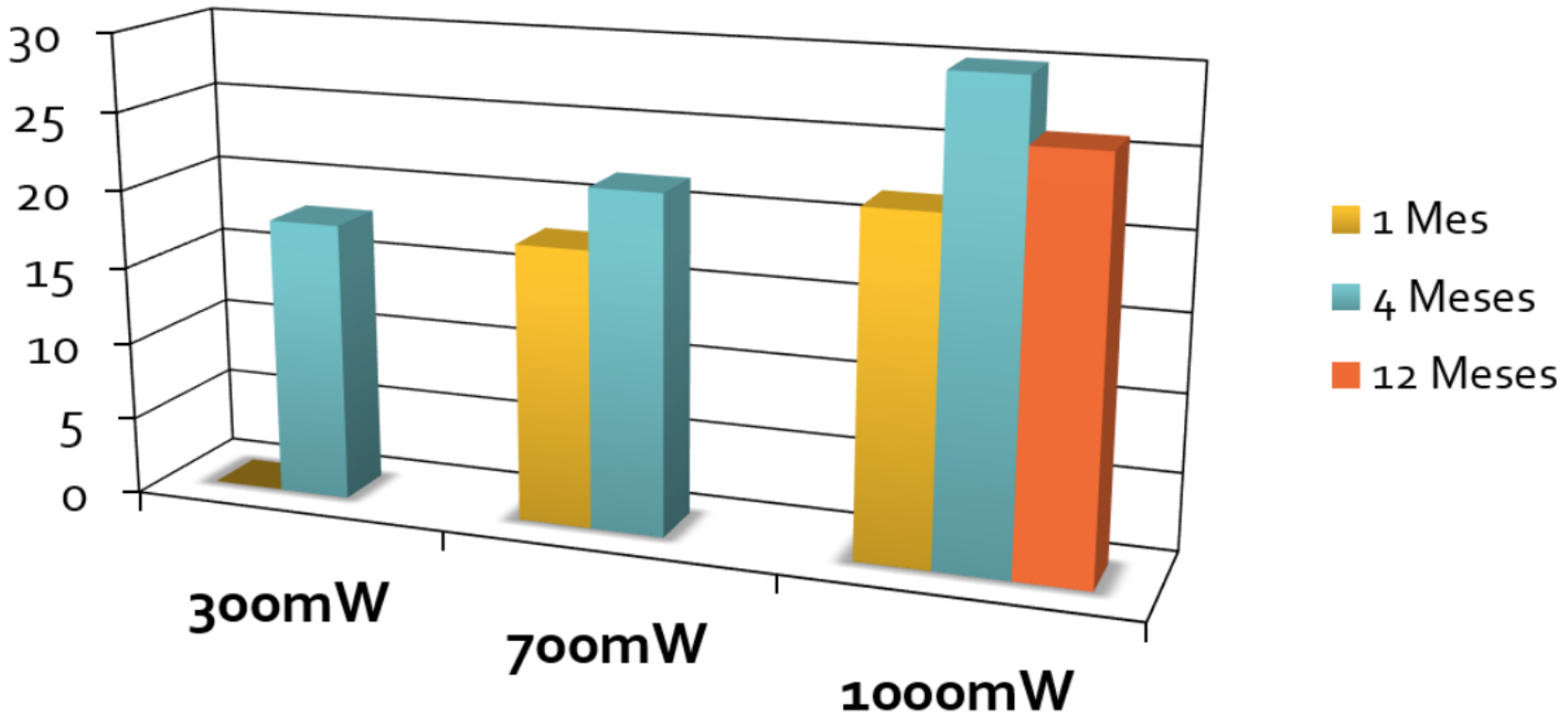

% Reducción PIO

David Gossage, DO, FAOCO, FAAO , Gossage Eye Institute, Hillsdale, MI

Multi-Centro 1000 mW MLT
Pre-op ≥ 21 mmHg

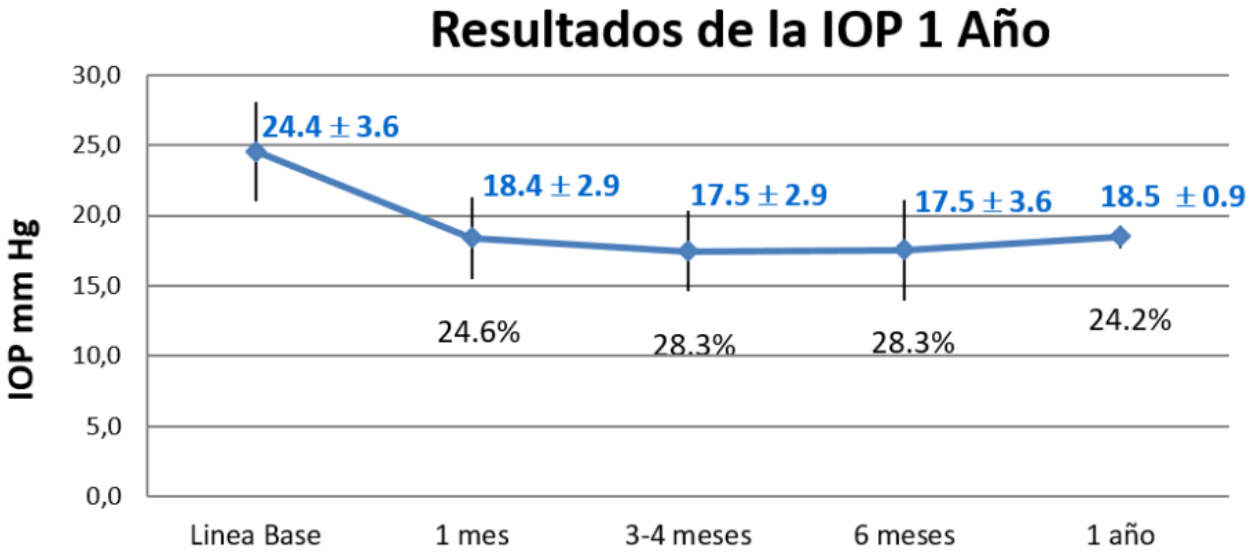

# de pts	40	34	34	13	10

~ Caída 6 mmHg
~ Reducción 25% PIO

Meds
3.0 > 2.8 (NS)

Ike Ahmed, MD, FRCSC, University of Toronto, Toronto, Canada
David Gossage, DO, FAOCO, FAAO , Gossage Eye Institute, Hillsdale, MI
Nathan Radcliffe, MD , Weill Cornell Medical College, New York, NY
Steven Vold, MD , Vold Vision, LLC Fayetteville, AR

Comparación entre MLT / SLT

	Trabeculoplastia Láser de MicroPulse™ (MLT)	Trabeculoplastia Láser Selectiva (SLT)
Longitud de Onda	810 nm, 532 nm y 577 nm	532 nm
Mecanismo	Efecto térmico – no destructivo – sobre las células pigmentadas de la malla trabecular sin daño térmico ni daño colateral	Destrucción selectiva de las células pigmentadas de la malla trabecular sin daño térmico ni daño colateral
Curva de aprendizaje	Fácil	Fácil
Repetible	Sí	Sí
Signos visibles de tratamiento intra/post operatorio	No	Sí
Inflamación	No	Sí
Tamaño del Spot	300 µm (spot mas pequeño para acceso a ángulos cerrados)	400 µm
Complicaciones	Mínimas a ninguna	Posibles picos de la PIO post-operatorio
Funcionalidad del sistema laser	Tratamientos de onda continua (CW) y MicroPulse para glaucoma y patologiás de retina	SLT
Control de Parámetros	Potencia, tiempos ON/OFF, número y tasa repetición de los pulsos	Energía del pulso

Ahmed I, Gossage D, Vold S. With Years of SLT Data, Why Consider MicroPulse? Webinar, June 2013.

Comparación entre MLT / SLT

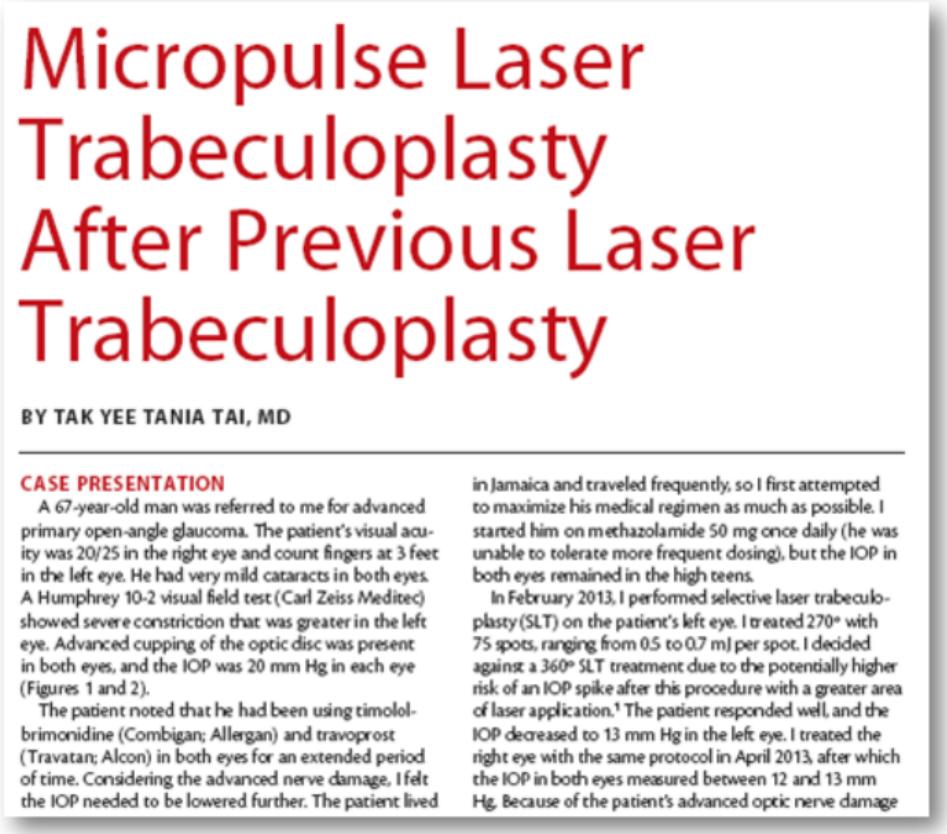

Micropulse Laser Trabeculoplasty After Previous Laser Trabeculoplasty

BY TAK YEE TANIA TAI, MD

CASE PRESENTATION

A 67-year-old man was referred to me for advanced primary open-angle glaucoma. The patient's visual acuity was 20/25 in the right eye and count fingers at 3 feet in the left eye. He had very mild cataracts in both eyes. A Humphrey 10-2 visual field test (Carl Zeiss Meditec) showed severe constriction that was greater in the left eye. Advanced cupping of the optic disc was present in both eyes, and the IOP was 20 mm Hg in each eye (Figures 1 and 2).

The patient noted that he had been using timolol-brimonidine (Combigan; Allergan) and travoprost (Travatan; Alcon) in both eyes for an extended period of time. Considering the advanced nerve damage, I felt the IOP needed to be lowered further. The patient lived in Jamaica and traveled frequently, so I first attempted to maximize his medical regimen as much as possible. I started him on methazolamide 50 mg once daily (he was unable to tolerate more frequent dosing), but the IOP in both eyes remained in the high teens.

In February 2013, I performed selective laser trabeculoplasty (SLT) on the patient's left eye. I treated 270° with 75 spots, ranging from 0.5 to 0.7 mJ per spot. I decided against a 360° SLT treatment due to the potentially higher risk of an IOP spike after this procedure with a greater area of laser application.[1] The patient responded well, and the IOP decreased to 13 mm Hg in the left eye. I treated the right eye with the same protocol in April 2013, after which the IOP in both eyes measured between 12 and 13 mm Hg. Because of the patient's advanced optic nerve damage

Informe del Caso

- La PIO volvió a subir tras la SLT
- Preocupación del médico en repetir la SLT por los posibles picos hipertensivos
- Se realizó una MLT ya que no hay ningún tipo de inflamación post-tratamiento
- La PIO del paciente cayó entonces de 19 a 13 mm Hg, estable por 6 meses

Lea el Caso de la Dra. Tania Tai https://iridexsupport.zendesk.com/hc/en-us/article_attachments/201794710/GT_MLT_Tai_12-14.pdf

"Para pacientes como este, con patología avanzada y picos en la PIO y para aquellos en los que los tratamientos farmacéuticos y de laser previos han fallado, la terapia MLT es una opción viable."

Nuevo Estándar de Tratamiento

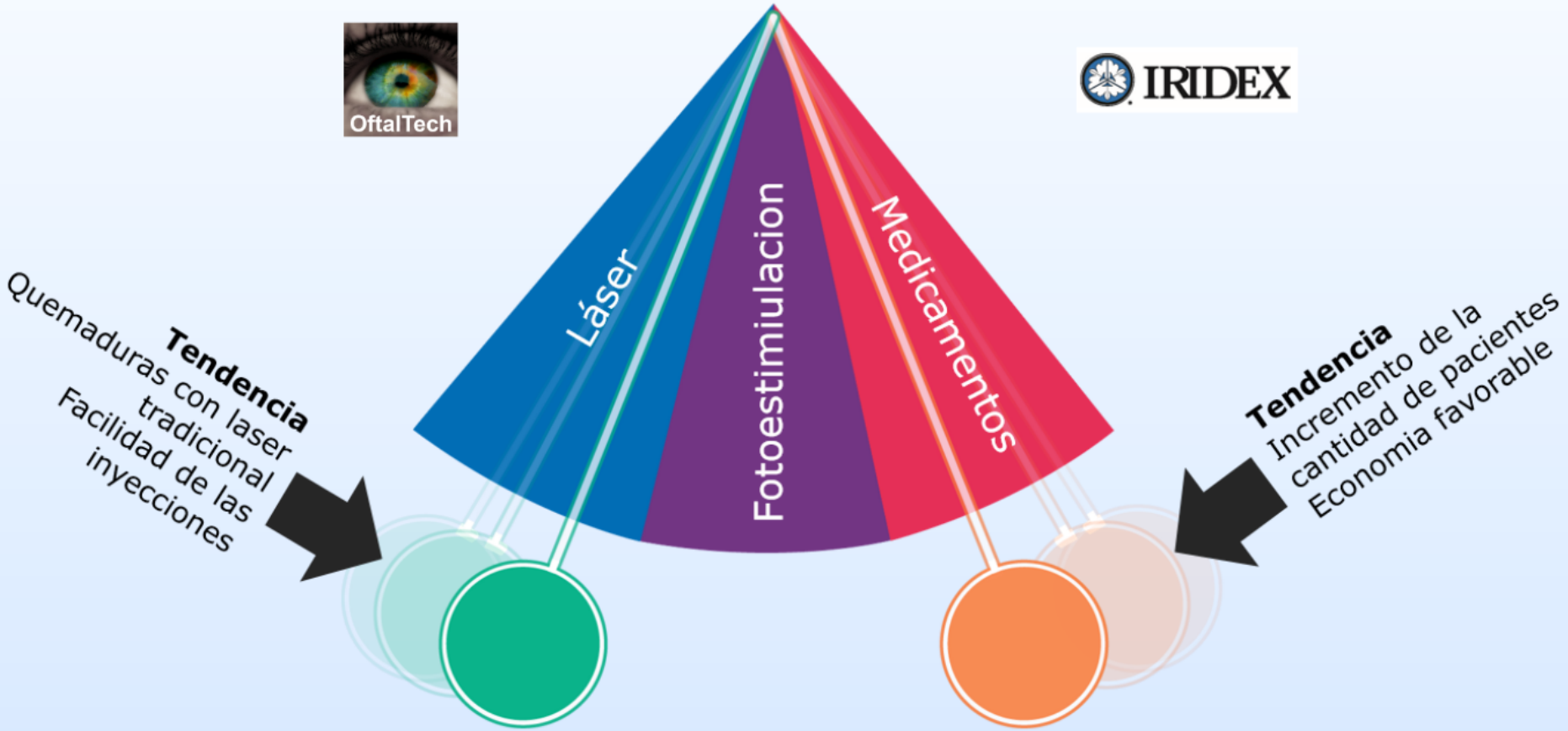

Prezi

Tecnología de MicroPulse™ disponible en Sistemas Láser Multi-funcionales

IQ 577™

OftalTech

IRIDEX

IQ 532™

Terapia Láser Fovea-friendly™ MicroPulse* para patologías de la Retina
Trabeculoplastia Láser de MicroPulse reproducible para el tratamiento del glaucoma
Fotocoagulación convencional (CW)
Sistema de Barrido de Patrones TxCell™: Patrones de múltiples disparos para fotocoagulación eficiente de la Retina
Autorización FDA y CE para ambas terapias láser, MicroPulse y CW

Prezi

http://www.iridex.com

IRIDEX

Elegantly simple solutions™

Company Investors Events News Careers Search

Sales: (888) 725-8115

Support: (800) 388-4747 | Join Us:

Home | Products | MicroPulse® | Physician Education | Patient Education | Contact

IQ 577™ Laser
A Complete Retinal Solution

Fovea-Friendly™*, tissue-sparing* laser for retinal diseases

The IQ 577 laser system with the proprietary MicroPulse® module offers a tissue-sparing alternative for diabetic macular edema.

LEARN MORE

Medical Retina

IRIDEX provides office-based laser solutions for your retina practice. With the patented Fovea-friendly™ MicroPulse® laser technology, now available with three different wavelengths, there is a

Operating Room

IRIDEX offers high quality laser systems, EndoProbe® handpieces, and a portfolio of vitreoretinal consumables for precision

Glaucoma

IRIDEX laser systems provide traditional, MicroPulse, and transscleral laser solutions for

Comprehensive

IRIDEX products offer the versatility of traditional, MicroPulse, and transscleral laser options for the treatment of both

IRIDEX

OftalTech

Prezi

IRIDEX

Elegantly simple solutions™

Fovea friendly™ MicroPulse® Laser Therapy

OftalTech

MicroPulse

Rubèn Tornos Laguna
rtornos@oftaltech.com
www.oftaltech.com

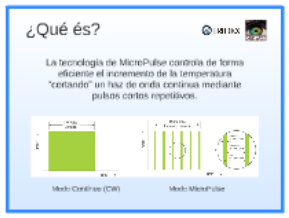



RETINA

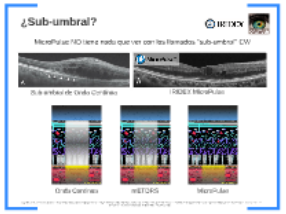

GLAUCOMA

Prezi